Aus der histologischen Abteilung des Zahnärztlichen Instituts der Universität Basel (Vorsteher: Prof. Dr. *O. Müller*)

Histologische Untersuchungen über den Epithelansatz

Inaugural-Dissertation

zur Erlangung der Doktorwürde

der Zahnheilkunde der medizinischen Fakultät
der Universität Basel

vorgelegt von

Richard Meyer
Aarau

1936

Urban & Schwarzenberg / Berlin und Wien

Von der medizinischen Fakultät Basel genehmigt auf Antrag von
Prof. Dr. *O. Müller*

Tag der Promotion: 8. Juli 1934

R. UNIV.
BIBLIOTHEEK
LEIDEN

Sonderdruck aus
Zeitschrift für Stomatologie
Heft 12, 1936

Histologische Untersuchungen über den Epithelansatz

In der Geschichte der Erforschung des Zahndurchbruches und der Verhältnisse im Berührungsbereich von Zahnfleisch und Zahn, dem Epithelansatz, ist das Jahr 1921 dasjenige, das Wende und neue Ergebnisse brachte. Damals trat *Gottlieb* mit seiner These vom kontinuierlichen Zahndurchbruch vor die Öffentlichkeit. In den seither verflossenen 12 Jahren hat die Literatur darüber einen ganz beträchtlichen Umfang angenommen. Die Diskussion, die in den ersten Jahren nach *Gottlieb*s Veröffentlichungen außerordentlich lebhaft geführt wurde und in der Form oft die gewohnten Grenzen wissenschaftlicher Auseinandersetzungen überschritt, brachte heftige Angriffe. Die führenden Namen in dieser Kontroverse sind bekannt: Auf der einen Seite *Gottlieb*, *Orban*, *Köhler* u. a., also die Wiener Schule, sowie *Müller* (Basel), auf der anderen *Häupl*, *Lang*, *Neuwirth*, *Meyer*, *Römer*, *Beck*, *Adloff* u. a.

Seit etwa vier Jahren hat die Diskussion sachlichere Formen angenommen, und die Arbeiten sind weniger zahlreich geworden. Mit diesem Nachlassen ging Hand in Hand und war füglich dessen Ursache eine Festigung der *Gottlieb*schen Theorie, eine immer allgemeiner werdende Anerkennung.

Das Ergebnis dieser Diskussion ist zweifellos dies: Grundlegend Neues ist seither in der Frage des Epithelansatzes nicht gebracht worden, und keine andere Deutung der durch das mikroskopische Bild gegebenen Tatsachen hat sich auf die Dauer halten können als die von *Gottlieb* angegebene.

Nachdem nun die Frage des Zahndurchbruches und namentlich die der Vorgänge am Epithelansatz eindeutig geklärt sind, scheint es überflüssig, neuerdings das Wort zu ergreifen. Wir vertreten hier die Ansicht, daß, wenn auch die Vorgänge beim Zahndurchbruch in den Hauptzügen geklärt sind, viel Kleinarbeit übrigbleibt, die nur dadurch geleistet werden kann, daß immer wieder neues Material gesichtet und in bezug auf diese Frage geprüft wird. Daraus erwächst eine weitere Festigung der geltenden Ansichten und eine Richtigstellung noch vorhandener Unklarheiten.

Das sind die Gründe, die uns veranlaßt haben, das seit 1928 neu gesammelte Material unseres Institutes einer eingehenden Durchsicht zu unterziehen. (Das ältere Material ist behandelt worden in einer Arbeit von *Max*

Schniter: Beitrag zur Frage des Epithelansatzes, Dtsch. Mschr. Zahnheilk. 1930, und kommentiert in der gleichen Zeitschrift von *Adloff*.)

Es handelt sich in unserem Fall um die Untersuchung von bezahnten Kieferfragmenten von etwa 40 Individuen, deren Alter sich zwischen 23 und 86 Jahren bewegt, wovon rund ein Drittel zwischen 23 und 50, die anderen beiden Drittel zwischen 50 und 86 Jahren. Von allen sind Mundverhältnisse, Krankengeschichte und Sektionsbefund bekannt.

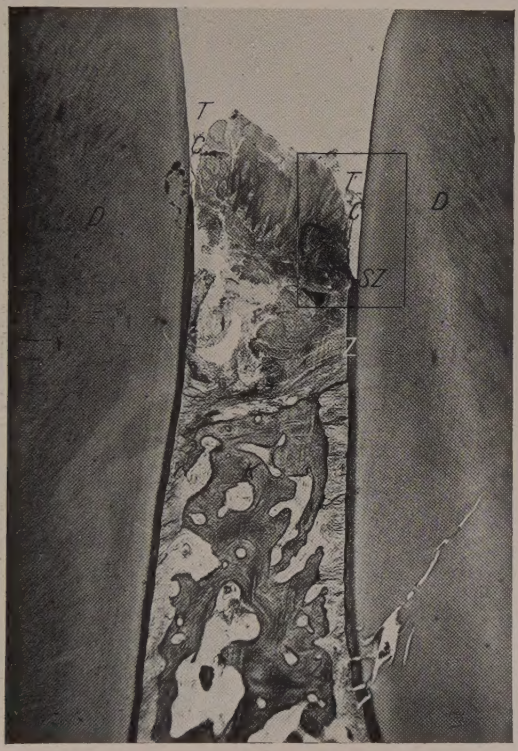

Abb. 1. Epithelansatz an $\overline{4\,3}|$ einer 63jährigen Frau.

Bevor wir Schlüsse aus den Untersuchungen ziehen, möchten wir Bilder aus fünf Präparaten, dem oben genannten Material entnommen, wiedergeben. Die Reihenfolge der Bilder richtet sich nach dem Grad der Epitheltiefenwucherung und dem Stande des Taschenbodens. Da machen wir die allerdings nicht überraschende Feststellung, daß das Alter der in Frage kommenden Individuen keineswegs die entsprechende ansteigende Reihe zeigt.

Bei der Beschriftung der nun folgenden Mikrophotographien gelten durchwegs folgende Abkürzungen: *B* = Belag; *C* = Kutikula; *D* = Dentin; *E* = tiefster Punkt des Epithelansatzes; *I* = Infiltrate; *K* = Alveolarknochen; *L* = präparatorische Loslösung; *P* = Periodont; *Ps* = supraalveoläre Fasern des Periodonts; *S* = Schmelz; *SZ* = Schmelzzementgrenze; *T* = Taschenboden; *Z* = Zement; *Za* = Zahnstein.

Fall 1. 63jährige Frau. Gestorben am 4. III. 1931. Sektion am 5. III. 1931. Todesursache: Herzinsuffizienz. Sektionsbefund: Hypertrophie und Dilatation des Herzens. Pneumonie.

Zähne: $\frac{5}{7\ 5\ 4\ 3\ 2\ 1\ |\ 1\ 2\ 3\ 4\ 5\ 6\ 7\ 8}$ Der Schnitt geht durch $\overline{4\ 3}|$.

Abb. 1 zeigt als Übersichtsbild die Interdentalpapille mit den angrenzenden Zähnen $\overline{4}|$ und $\overline{3}|$. An $\overline{4}|$ hat das Epithel die Schmelzzementgrenze längst überschritten. Auch an $\overline{3}|$ hat die Tiefenwucherung des Epithels eingesetzt, obschon die anatomische Krone noch nicht vollständig durchgebrochen ist.

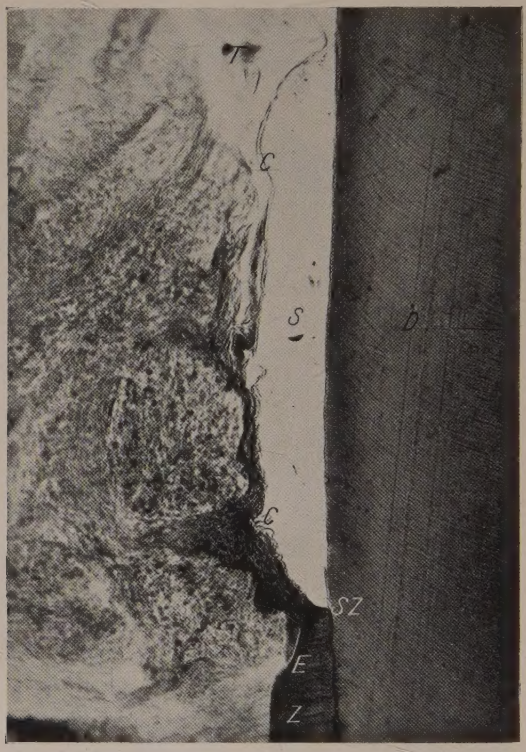

Abb. 2. Vergrößerter Ausschnitt aus Abb. 1.
Epithelansatz an $\overline{3}|$.

Abb. 2 gibt den Ansatz an $\overline{3}|$ in stärkerer Vergrößerung wieder. Wir finden eine seichte Tasche, deren Boden infolge von Gewebszerreißung bei der Präparation nicht mehr genau festzustellen ist. Das Epithel liegt auf eine große Strecke dem Schmelz noch fest an und ist, in einer spitzen Zunge auslaufend, bereits über die Schmelzzementgrenze hinaus dem Zement entlang in die Tiefe gewuchert. Im ganzen Ansatzbereich des Schmelzes finden wir deutlich ausgeprägt eine Kutikula, die ohne Unterbrechung auf das Zement übergeht. Im subepithelialen Gewebe haben wir mäßige Infiltrate, die apikalwärts nicht ganz so weit wie der tiefste Epithelpunkt vorgerückt sind. Dieser selbst liegt in vollständig entzündungsfreiem Gebiete.

Fall 2. 26jähriges weibliches Individuum. Gestorben am 1. III. 1928. Sektion am 2. III. 1928. Todesursache: Perf. App. mit Peritonitis.

Zähne: Es fehlen nur die Weisheitszähne. Der Schnitt geht durch $\overline{5}|$ und $\overline{4}|$.

Das Präparat entstammt einer Mundhöhle, die einen äußerst gepflegten Eindruck macht. Die Zähne sind klein, stehen in normaler Okklusion und weisen nur ganz geringe

Karies auf. Das Zahnfleisch ist blaß, Taschen sind keine da. Die Zahnstellung ist eng, die Kontaktpunkte sind gut ausgebildet. *Klinisch ist diese Mundhöhle als vollständig gesund anzusehen.*

In Abb. 3 finden wir den klinischen Befund des Fehlens von Taschen bestätigt. An $\overline{5}|$ hat das Epithel die Schmelzzementgrenze überschritten und hat als feine Zunge die Tiefenwucherung dem Zement entlang angetreten. An $\overline{4}|$ hat das Epithel die Schmelzzementgrenze eben erreicht. Die Infiltration im subepithelialen Gewebe ist gering.

Die Abb. 4 und 5 geben die Verhältnisse in der Gegend der Schmelzzementgrenze an $\overline{4}|$ und $\overline{5}|$ in stärkerer Vergrößerung wieder.

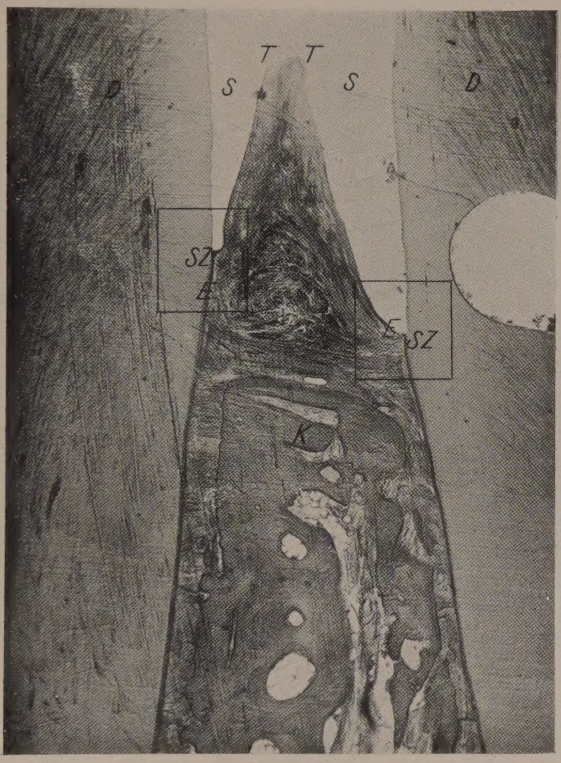

Abb. 3. Epithelansatz an $\overline{5\,4}|$ einer 86jährigen Frau.

Fall 3. 47jähriges männliches Individuum. Gestorben am 22. XII. 1930. Sektion am 23. XII. 1930. Todesursache und Sektionsbefund: Miliartuberkulose.

Zähne: $\frac{8\,7\,6\,5\,4\,3\,2\,1\,|\,1\,2\,3\,4\,7\,8}{5\,4\,3\,2\,1\,|\,1\,2\,3\,4}$ Schnittführung: $|\overline{2\,3\,4}$.

Auffallend ist zunächst der Unterschied in der Größe der Interdentalräume. Zweiter Schneidezahn und Eckzahn stehen eng beieinander. $|\overline{4}$ steht in ziemlicher Entfernung von $|\overline{2}$. Zwischen Schneide- und Eckzahn haben wir reichlich Zahnstein. Der Epithelansatz hat die Schmelzzementgrenze längst überschritten. Das Epithel selber ist gelockert, entzündet; darunter eine starke Infiltration, die viel weiter in die Tiefe geht als der tiefste Epithelpunkt. Zwischen Eckzahn und Prämolar, wo die entfernte Zahnstellung ganz andere Möglichkeiten natürlicher Reinigung bietet, haben wir entsprechend andere Verhältnisse. Wir finden keinen Zahnstein. Das Epithel ist viel kompakter.

Der Taschenboden hat die Schmelzzementgrenze noch nicht erreicht. Hingegen ist das Epithel bereits dem Zement entlang in die Tiefe gewuchert.

Die beiden Abb. 7 und 8 sind die Mikrophotographien der in Abb. 6 schematisierten Interdentalräume. Wir sehen, wie in Abb. 7 die Zahnfleischtaschen = 0 sind. An $\lfloor\overline{4}$ ist das Schmelzoberhäutchen präparatorisch losgelöst. Es geht ohne Unterbrechung (Abb. 9!) vom Schmelz auf das Zement über. Im Bereiche des Schmelzes ist die Kutikula dünner und zarter als auf dem Zement. Auch in färberischer Hinsicht finden wir eine gewisse Differenz. Die Kutikula des Zementes hat sich viel intensiver rot gefärbt als die des Schmelzes.

Fall 4. 36jährige Frau. Gestorben am 15. III. 1928. Sektion am 16. III. 1928. Todesursache: Vor zehn Jahren Amputation des linken Beines. Multiple Fisteln und Sepsis. Sektionsbefund: Staphylokokkensepsis. Nierenamyloidosis. Urämie.

Zähne: $\overline{2\,1\,|\,1\,2\,3\,4}$ Schnitt: $\overline{2\,1\,|\,1\,2}$

Mundverhältnisse: Schwarzer starker Zahnstein. Typische Randatrophie labial und lingual, mesial und distal weniger stark. Zahnfleisch blaurot verfärbt.

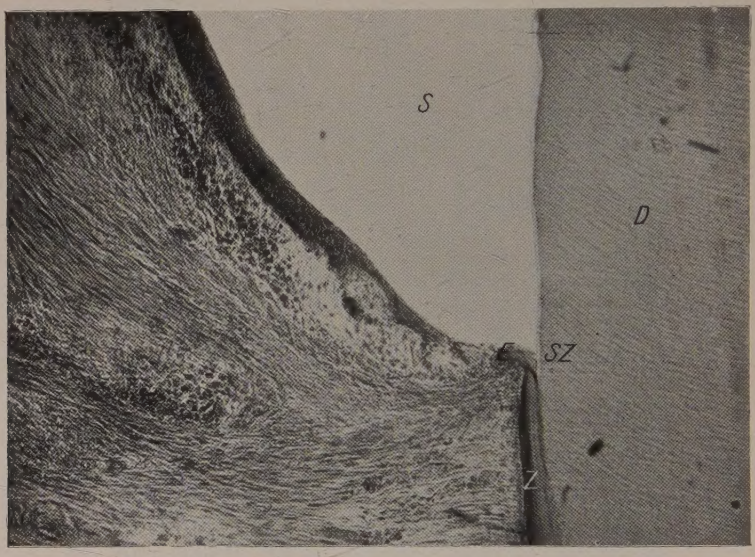

Abb. 4. Vergrößerter Ausschnitt aus Abb. 3.
Epithelansatz an $\overline{4}|$.

In der ganzen Serie $\lfloor\overline{1\,2}$ der 36jährigen Frau war ein einziger Schnitt zu finden, bei dem der Taschenboden noch im Bereiche des Schmelzes lag. Abb. 11 gibt jene Gegend wieder. Es ist auffallend, daß trotz mächtiger Zahnsteinablagerung sich hier der Taschenboden noch so weit koronalwärts erhalten hat. Zu beachten ist ferner die Kutikula an der Schmelzzementgrenze (Abb. 12). Sie geht, sich vollständig gleichbleibend, vom Schmelz auf das Zement über.

In Abb. 13 sehen wir den Taschenboden an $\lfloor\overline{2}$ in stärkerer Vergrößerung. Der Riß zwischen Epithel und Kutikula ist postmortalen Ursprungs.

Fall 5. 72jähriger Mann. Gestorben am 10. XII. 1930. Sektion am 11. XII. 1930. Todesursache: Arteriosklerose. Sektionsbefund: Prostatahypertrophie.

Zähne: $\frac{8\quad 3\quad 1\,|\,1\quad 3\,4\,7}{5\,4\,3\,2\,1\,|\,1\,2\,3\,4}$ Schnitt: $\lfloor\underline{3\,4}$

Abb. 14 zeigt uns den Interdentalraum zwischen Eckzahn und erstem Prämolaren. Wir finden eine weit fortgeschrittene Epitheltiefenwucherung, tiefe, mit Zahnstein ausgefüllte Zahnfleischtaschen.

Abb. 15 ist ein vergrößerter Ausschnitt aus Abb. 14. Die Kutikula ist hier deutlich sichtbar. Bei den hier eingetretenen präparatorischen Loslösungen ist sie am abgerissenen Epithel haften geblieben. Sie tritt hier als ganz zartes Häutchen in Erscheinung. Das subepitheliale Bindegewebe ist stark infiltriert.

Das Präparat umfaßt eine Serie von 44 gefärbten Schnitten. Bei 33 Schnitten konnte die Zementkutikula an beiden Zähnen konstatiert werden. Bei fünf Schnitten nur an einem und bei sechs Schnitten war sie nicht festzustellen.

Es stellt sich nun die Frage: Tritt mit der Erreichung der Schmelzzementgrenze ein Stillstand, wenn auch nur ein temporärer, in der Tiefenwucherung des Epithels ein, oder geht dieser unbekümmert um diese Grenze weiter?

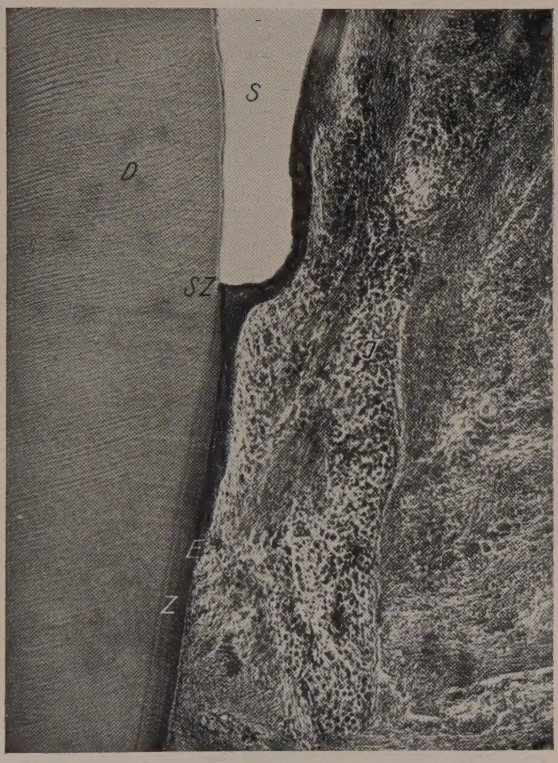

Abb. 5. Vergrößerter Ausschnitt aus Abb. 3.
Epithelansatz an $\overline{5}|$. Die Epitheltiefenwucherung hat begonnen.

Bevor wir eine Antwort formulieren, muß folgendes festgehalten und präzisiert werden. Der Epithelansatz umgibt bandförmig den Zahn, stellt sich also im mikroskopischen Bild dar als Verbindungslinie zwischen zwei Punkten, dem Taschenboden und dem tiefsten Punkt des Epithelansatzes. Dieses Band, bzw. diese Linie verschiebt sich nun sukzessive gegenüber einem dritten Punkt, der Schmelzzementgrenze. Die Frage, welches nun die entscheidende Phase sei, der Augenblick, in dem die ersten Epithelzellen den Weg dem Zement entlang apikalwärts antreten, oder derjenige, in dem der Taschenboden die Schmelzzementgrenze verläßt, ist bis heute von keinem Autor scharf berücksichtigt worden. Im allgemeinen wird mehr Gewicht

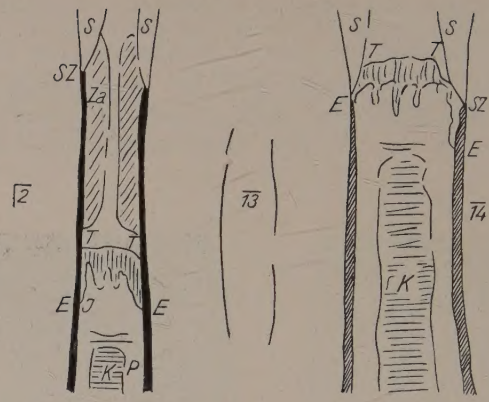

Abb. 6. Schematische Orientierung über das drei Zähne umfassende Präparat.

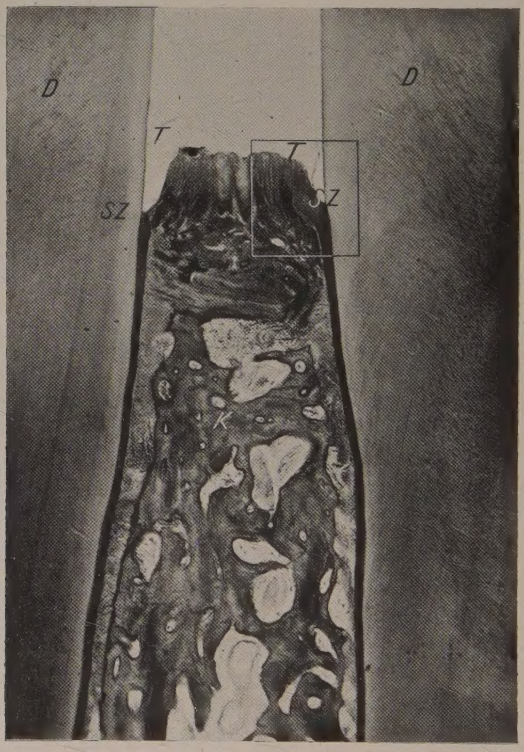

Abb. 7. Interdentalraum zwischen ⌊3 und ⌊4.
Kein Zahnstein. Gesunde Schleimhaut.

gelegt auf den Moment, in dem der Taschenboden die Schmelzzementgrenze passiert, wobei hinzugefügt wird, daß in diesem Augenblick bereits eine Epitheltiefenwucherung dem Zement entlang vorausgegangen sei.

Um bei der Beurteilung dieses Problems, der Frage nämlich, ob im Zahndurchbruch ein Stillstand eintrete oder nicht, eindeutig zu sein, müssen wir uns am Epithelansatz für den einen der beiden genannten Punkte als den maßgebenden entscheiden. *Wir halten den tiefsten Epithelpunkt als für unsere Betrachtung ausschlaggebend.* Der wichtige Augenblick ist doch der, wo das Epithel die Schmelzoberfläche verläßt, wo es von allem Anfang an in Form

Abb. 8. Interdentalraum zwischen $\lfloor\overline{2}$ und $\lfloor\overline{3}$.
Viel Zahnstein. Entzündete Schleimhaut.

des äußeren Schmelzepithels war, und nicht der, in dem der Taschenboden den Schmelzbereich verläßt.

Dafür, daß in diesem Augenblicke, wenn nämlich der Taschenboden die Schmelzzementgrenze erreicht, um apikalwärts sich fortzubewegen, ein Stillstand in der Loslösung des Epithels von der Zahnoberfläche eintreten solle, gibt es unseres Erachtens gar keine Erklärung. Fraglich scheint eher, ob im Augenblick, wo der tiefste Epithelpunkt die Schmelzzementgrenze erreicht, dieses ohne weiteres auf das Zement übertrete oder erst nach einem Stillstand, nach welchem aus den verschiedensten Gründen die Bewegung wieder aufgenommen würde. Zu der Annahme, daß der Taschenboden an der

Schmelzzementgrenze verweile, haben wir schon deshalb keinen Anlaß, weil, wie wir später sehen werden, wenn wir auf die präparatorischen Loslösungen zu sprechen kommen, wir eher annehmen müssen, daß die Verbindung Zement-Epithel eine lockerere ist als diejenige Schmelz-Epithel.

Und nun zur Beantwortung der an erster Stelle aufgeworfenen Frage.

Gottlieb äußert sich darüber folgendermaßen (Dtsch. Mschr. Zahnheilk. 1921): Der Taschenboden nähert sich mit zunehmendem Alter der Schmelz-

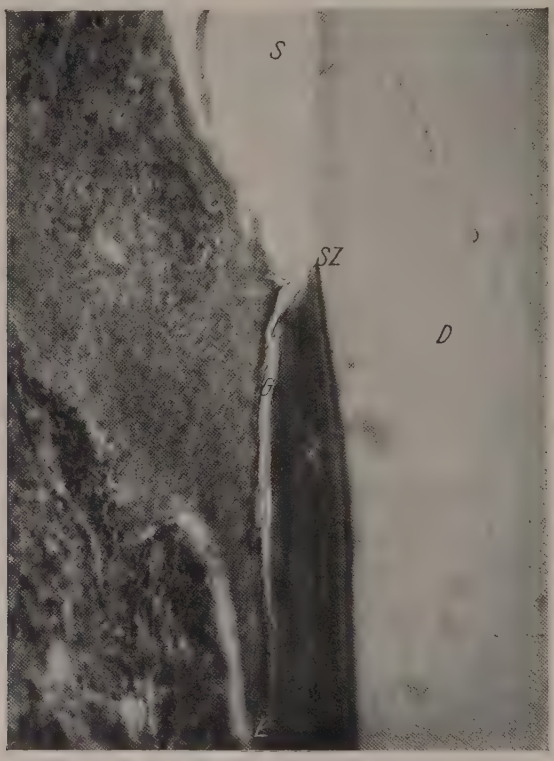

Abb. 9. Vergrößerter Ausschnitt aus Abb. 7.
Epithelansatz an $\lfloor\overline{4}$ mit deutlich sichtbarem Schmelzoberhäutchen.

zementgrenze. Bevor dieser Stand jedoch erreicht ist — eine Regel ohne Ausnahme —, wuchert das Ende des Epithelansatzes, die Schmelzzementgrenze verlassend, dem Zement entlang in die Tiefe. Aus dieser Feststellung ergibt sich, daß der Vorgang ein kontinuierlicher ist und daß er vollkommen unbekümmert um die Schmelzzementgrenze vor sich geht.

Neuwirt meint (Z. Stomat. 1928): Nach Einstellung des Zahnes in die Okklusion verbleibt der Epithelansatz so lange an gleicher Stelle, als gleiche Bedingungen andauern. Sowie der Taschenboden die Schmelzzementgrenze erreicht hat, hört das rein passive Verhältnis des Epithels auf. Dann

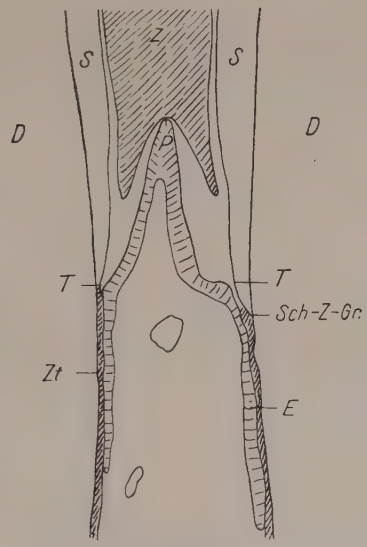

Abb. 10. Epithelansatz an $\overline{1\ 2}$.
Übersichtsbild.

Abb. 11. Mikrophotographie des in Abb. 10 schematisierten Interdentalraumes.

haben wir immer schon einen Streifen proliferierten Epithels an der Zementoberfläche.

Er nimmt also einen Stillstand an in dem Augenblick, in dem der durchbrechende Zahn in die Okklusion eintritt. An der Schmelzzementgrenze verweile das Epithel nicht.

Becks (Normale und pathologische Taschenbildung, *Misch*, Lit. 1931) ist nicht der Ansicht, daß sich die Taschenbasis an der Schmelzzementgrenze nicht länger aufhält als an irgendeiner anderen Stelle.

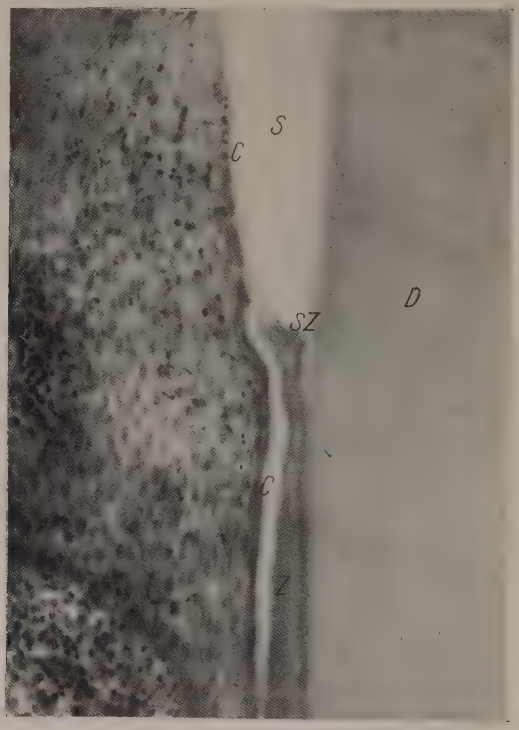

Abb. 12. Vergrößerter Ausschnitt aus Abb. 11.
Schmelz- und Zementoberhäutchen.

Römer spricht sich aus für einen Halt an der Schmelzzementgrenze. Er schließt das aus dem klinischen Eindruck an gut erhaltenen Gebissen älterer Leute.

An Hand unserer Untersuchungen kommen wir zu folgenden Schlüssen: Im Augenblick, in dem der Zahn die Okklusionsebene erreicht, tritt in der Bewegung, die der Taschenboden von der Kronenspitze in der Richtung auf die Schmelzzementgrenze macht, ein Stillstand oder zumindest eine ganz außerordentliche Verlangsamung in der Bewegung ein. In diesem Augenblick ist der Taschenboden regelmäßig noch nicht an der Schmelzzementgrenze.

Tritt ein Stillstand ein, ist er auf alle Fälle ein temporärer, und wenn wir auch annähmen, daß ein Tieferschreiten des Taschenbodens nur unter äußeren Einflüssen stattfinde, so würde es in jedem Falle doch eintreten, denn selbst in einer vollständig gesunden Mundhöhle fehlt eine mechanische Beanspruchung der Gingiva nicht (Kauen, Zunge, Zahnbürste), die ein Tieferwuchern auslösen müßte. Es ist zu sagen, daß, wenn die mechanische Beanspruchung auf diejenige beim Kauen beschränkt bleibt und durch gewissenhafte Pflege Zahnstein und Belag peinlich ferngehalten werden, dieser Vor-

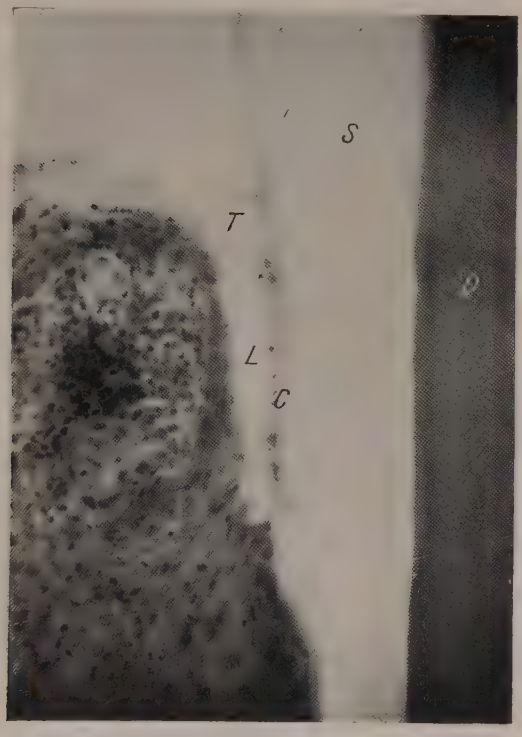

Abb. 13. Vergrößerter Ausschnitt aus Abb. 11.
Taschenboden mit präparatorischem Riß zwischen Kutikula und Epithel.

gang ein außerordentlich langsamer ist. Ob hier festgestellt werden kann, ob ein Stillstand eintritt oder nicht, halten wir überhaupt für fraglich, denn damit, daß der Zahn in die Okklusion tritt, hat der Taschenboden nicht einen genau feststehenden Punkt am Schmelz erreicht, der Vergleichsmöglichkeiten zuließe.

Anders verhält es sich an der Schmelzzementgrenze. Hier haben wir einen unzweideutig festgelegten Punkt, der absolute Vergleiche zuläßt.

Wir wiederholen, daß wir den entscheidenden Vorgang darin sehen, daß das Epithel den Schmelz verläßt und auf das Zement übertritt. Dafür,

daß nun *hier* ein Stillstand eintrete, haben wir gar keine Anzeichen. Bilder, wo das untere Ende des Epithelansatzes genau an der Schmelzzementgrenze liegt, sind nicht so selten, doch sind es stets einzelne Bilder. Bei Durchsicht der ganzen Schnittserie muß immer wieder festgestellt werden, daß dies nur an einzelnen Stellen der Zahnzirkumferenz zutrifft, an anderen der tiefste Epithelpunkt entweder schon jenseits der Schmelzzementgrenze liegt oder diese noch nicht erreicht hat. Gerade die Tatsache, *daß alle drei Möglich-*

Abb. 14. Interdentalraum $\frac{3}{4}$.

keiten sich im gleichen Präparat nebeneinander finden, berechtigt uns zur Annahme, daß kein Stillstand hier eintrete. Es ist übrigens die ganz analoge Feststellung, die man macht, wenn man den Taschenboden zu diesem Vergleiche herbeizieht. Fall 2 demonstriert in klarer Weise das oben Gesagte. Klinisch vollständig gesunde Mundhöhle, keine Taschen, verhältnismäßig junges Individuum, keine Entzündung, Periodontium vollständig normal, der tiefste Epithelpunkt zum Teil über, zum Teil unter, zum Teil an der Schmelzzementgrenze.

Wir wissen, daß die Durchbruchsbewegung des Zahnes bis zum Eintreten in die Okklusion eine relativ rasche ist gegenüber der sich daran an-

schließenden. Erreicht ein Zahn seinen Antagonisten, tritt ein Stillstand, ganz gewiß eine außerordentliche Verlangsamung ein. Daß der Bewegung des Zahnes allein durch den Gegenzahn Halt geboten wird und das Haltgebietende nicht im Zahn oder im paradentalen Gewebe liegen kann, erhellt sich aus der Tatsache, daß beim Fehlen eines Gegenzahnes die Bewegung über die Okklusionsebene hinaus zunächst weitergeht. Bei welchem Stand des Epithels macht ein solcher Zahn Halt, wenn er auf keinen Widerstand stößt, oder wo verlangsamt sich wenigstens seine Durchbruchsbewegung?



Abb. 15. Vergrößerter Ausschnitt aus Abb. 14.
Epithelansatz mit Zementkutikula.

An der Schmelzzementgrenze sicher nicht.

Bevor das Epithel sich vom Schmelz löst, schlägt es darauf das von *Gottlieb* so benannte Schmelzoberhäutchen nieder, die Cuticula dentis. Der ganz gleiche Vorgang spielt sich ab beim Loslösen des Epithels vom Zement. Die Kutikula bedeckt also Schmelz und Zement gleichermaßen, und zwar ist der Übergang vom Schmelz auf das Zement ein fließender. Das ist deutlich ersichtlich aus den Abb. 2 und vor allem 12. Einzig bei Fall 3 stellen wir eine gewisse Differenz zwischen Schmelz und Zementkutikula fest (Abb. 9). Das Zementoberhäutchen ist in diesem Falle viel robuster als die Kutikula des Schmelzes.

Wenn etwas Zement- und Schmelzkutikula unterscheiden dürfte, so ist es der Grad ihrer Verbundenheit mit der Zahnoberfläche. Betrachten wir nämlich die präparatorischen Loslösungen, das sind postmortale Risse zwischen Zahn und Epithel innerhalb des bandförmigen Epithelansatzes, so machen wir folgende Feststellung: Im Bereiche des Schmelzes bleibt im oben genannten Falle die Kutikula stets am Schmelz haften. Der Riß entsteht da, wo sich später normalerweise die Tasche bilden würde, zwischen Kutikula und Epithel. Dabei bleiben oft einige Zellen an der Kutikula haften. Im Gegensatz dazu entstehen im Bereich des Zementes diese Risse stets zwischen Zement und Kutikula. Wir haben bis jetzt keine Ausnahme festgestellt. Daraus ergibt sich, daß die Verbindung Kutikula-Schmelz viel solider ist als diejenige zwischen Zement und Kutikula.

Die Kutikula ist das Produkt des Epithels, das auch Matrix des Schmelzes ist. Es besteht hier von vornherein engste Verbindung, selbst wenn wir annehmen müssen, daß vom ursprünglichen Schmelzepithel schon lange nichts mehr vorhanden ist und durch Mauserung alle seine Zellen ersetzt worden sind. Zement und Epithel sind gewebsfremd. Es ist daher leicht zu begreifen, daß die Bindung der Kutikula an das Zement eine weit lockerere ist als an den Schmelz.

Zusammenfassend wiederholen wir:

Der Zahndurchbruch ist ein kontinuierlicher. Falls ein temporärer Stillstand im Durchbruch der Krone angenommen werden soll, muß er in den Augenblick verlegt werden, in dem der Zahn in die Okklusion eintritt.

Das Passieren der Schmelzzementgrenze durch das Mundhöhlenepithel geht ohne Aufenthalt vor sich. Die entscheidende Phase in diesem Vorgang ist in dem Augenblick eingetreten, in dem die ersten Epithelzellen auf das Zement übertreten. Das geschieht niemals auf der ganzen Zahnzirkumferenz zu gleicher Zeit.

Das Epithel schlägt vor der Loslösung von der Zahnoberfläche eine Hornhaut auf diese nieder, die Cuticula dentis. Diejenige des Schmelzes unterscheidet sich in nichts von der des Zementes. Immerhin scheint die Verbindung Schmelz-Kutikula eine weit festere zu sein als die Zement-Kutikula. Vielleicht ist dies gleichbedeutend mit einer geringeren Resistenz des Zementes gegen äußere Einflüsse (Zahnstein, Karies).

Schrifttum: *Adloff*: Über neue Begriffe in der Zahnhistologie und Biologie. Vjsch. z. Zahnheilk. 1924. — *Ders.*: Bemerkungen zu der Arbeit von *Schniter*: Beitrag zur Frage des Epithelansatzes. Dtsch. Mschr. Zahnheilk. 1930. — *W. Bauer*: Zementauflagerung am Schmelz retinierter Zähne. Z. Stomat. 1926. — *H. Becks*: Zur Frage der Taschenbildung. Paradentium 1930. — *Ders.*: Normal and pathologic pocket formation. J. amer. dent. Assoc. 1929. — *Hermann R. Churchill*: New Ideas on the Gingival Crevice. The Dental Roster 1931. — *H. Euler*: Der Epithelansatz in neuerer Beleuchtung. Vjschr. Zahnheilk. 1923. — *B. Gottlieb*: Der Epithelansatz am Zahn. Dtsch. Mschr. Zahnheilk. 1922. — *Ders.*: Alveolaratrophie und Alveolarpyorrhoe, mit besonderer Berücksichtigung des Zements. Wien 1925. — *Ders.*: Paradentalpyorrhoe und Alveolaratrophie. Fortschr. Zahnheilk. 1925, 1926, 1927, 1928, 1929, 1930, 1931, 1932. — *H. Gross*: Zur Genese der vertieften Zahnfleischtasche. Paradentium 1930. — *R. Grohs*: Veränderung der Schmelzepithelien während der Entwicklung und beim Durchbruch der Zähne. Z. Stomat. 1927. — *v. Korff*: Vergleichende anatomische Untersuchungen über die Zusammensetzung

und die Histogenese der *Nasmyth*schen Membran. Rev. odont. 1929. — *E. Kotanyi*: Histologische Befunde an retinierten Weisheitszähnen. Z. Stomat. 1931. — *R. Kronfeld*: Der Epithelansatz und die sogenannte *Nasmyth*sche Membran. J. amer. dent. Assoc. 1930. — *J. Lartschneider*: Epithelansatz nach dem Zahndurchbruch. Vjschr. Zahnheilk. 1931. — *W. Meyer*: Strittige Fragen in der Histologie des Zahnschmelzes. Dtsch. Mschr. Zahnheilk. 1926. — *Ders.*: Über strittige Fragen in der Histologie des Schmelzoberhäutchens. Dtsch. Mschr. Zahnheilk. 1930. — *Ders.*: Neue Befunde am Epithelansatz. Z. Stomat. 1930. — *Ders.*: Histologische Untersuchungen über Entstehung und Verlauf der sogenannten Alveolarpyorrhoe des Hundes, verglichen mit dem Menschen. Vjschr. Zahnheilk. 1924. — *O. Müller*: Alveolarpyorrhoe. Schweiz. med. Wschr. 1925. — *F. Neuwirth*: Zur Frage des physiologischen Kronendurchbruches. Z. Stomat. 1928. — *Ders.*: Die Schmelzmembran und der Epithelansatz am Zahn. Z. Stomat. 1925. — *A. Oehrlein*: Entwicklungsgeschichte und Histogenese. Fortschr. Zahnheilk. 1925. — *Orban*: Schmelz- und Zahnoberhäutchen. Z. Stomat. 1926. — *Ders.*: Das normale Paradentium der Hunde. Z. Stomat. 1924. — *Ders.*: Zahn- und Schmelzoberhäutchen. Z. Stomat. 1926. — *Ders.*: Zahnfleischtasche und Epithelansatz. Z. Stomat. 1931. — *Orban* und *Köhler*: Epithelansatz und Epitheltiefenwucherung. Z. Stomat. 1924. — *Orban* u. *Müller*: The Gingival Crevice. J. amer. dent. Assoc. 1929. — *Reichenbach*: Die Umwandlung der Schmelzpulpa und der Schmelzepithelien während der Entwicklung des Zahnes. Z. Anat. Entw.-Gesch. 1928. — *M. Schniter*: Beitrag zur Frage des Epithelansatzes. Dtsch. Mschr. Zahnheilk. 1930. — *H. Sicher*, Histologie. Fortschr. Zahnheilk. 1928. — *H. Siegmund*, Pathologische Histologie. Fortschr. Zahnheilk. 1927. — *J. Warwick* u. *A. Counsell*: Histologische Erforschung der sogenannten Alveolarpyorrhoe. British Dent. 1927. — *O. Weski*: Röntgenologisch-anatomische Studien aus dem Gebiete der Kieferpathologie. Vjschr. Zahnheilk. 1921, 1923. — *P. Wolpe*: Über Verhornungserscheinungen am Zahnfleischepithel. Dtsch. Mschr. Zahnheilk. 1927.

Curriculum vitae

Ich, *Richard Meyer,* bin geboren in Aarau am 6. April 1908. Bis zur Erlangung des Reifezeugnisses durchlief ich die Schulen meiner Vaterstadt (Primar-, Sekundarschule, Gymnasium). Darauf wendete ich mich dem Studium der Zahnheilkunde zu. Die vorklinischen Semester und Examen absolvierte ich in Genf, die klinischen in Basel. Das Staatsexamen als Zahnarzt bestand ich im Herbst 1932. Heute führe ich eine zahnärztliche Praxis in Glarus.

Druck R. Spies & Co. Wien